

## ПОВЫШЕНИЕ ПРОДУКТИВНОСТИ ПЕТУХОВ-ПРОИЗВОДИТЕЛЕЙ КРОССА КОББ-500 С ПОМОЩЬЮ ПРОБИОТИКА МОНОСПОРИН

**Increased productivity cocks manufacturers Cobb-500 with the help of probiotic Monosporin.**

**Б. В. Соловей**, аспирант  
Уральский государственный аграрный университет  
(Екатеринбург, Тургенева 23)

*Рецензент:* Дроздова И. И., доктор ветеринарных наук, профессор, заслуженный деятель науки РФ

### **Аннотация**

В статье рассмотрено действие пробиотика моноспорин на репродуктивную функцию петухов-производителей кросса Кобб-500. Проведен анализ гистологического исследования семенников двух групп: контрольной и опытной. В опытной группе петухам в корм применялся пробиотик моноспорин. Проанализировано действие пробиотика Моноспорин на процесс сперматогенеза, выявлено положительное влияние пробиотика на гистологическое строение канальцев и соединительной ткани семенников опытной группы.

**Ключевые слова:** семенник, сперматогенез, канальцы семенника, соединительная ткань.

### **Summary**

The paper considers a probiotic effect on the reproductive function Monosporin cocks manufacturers Cobb-500. The analysis of the histological examination of the testes of two groups: control and experimental. In the experimental group roosters used in the feed probiotic Monosporin. Analyzed the effect of probiotic Monosporin on the process of spermatogenesis, revealed a positive effect of probiotics on the histological structure of the tubules of the testes, and connective tissue of the experimental group.

**Keywords:** testis, spermatogenesis, tubules of the testis, connective tissue.

Птицеводство сегодня во всем мире развивается быстрыми темпами и является одной из наиболее эффективных отраслей сельскохозяйственного производства [1]. В настоящее время для рационального использования петухов проводят искусственное осеменение кур. Для повышения эффективности осеменения необходимо знать все особенности организма петухов и, в частности, семенников [2,3]. В этой связи нами были исследованы семенники петухов кросса Кобб.

**Цель и задачи исследования:** изучить морфологию семенников петухов кросса Кобб и выявить отличительные признаки в анатомическом и гистологическом строении семенников петухов-производителей кросса Кобб-500 в норме, и при использовании в кормлении пробиотика «Моноспорин».

**Материал и методика:** Исследования проводили на базе Уральского ГАУ, петухов разделили на контрольную и опытную группы, опытной группе помимо основного рациона выдавали с питьем пробиотик «Моноспорин». В возрасте 38 дней был проведен убой, патологоанатомическое исследование и отбор материала для гистологического исследования. Материал, взятый для гистологического исследования, был подвержен фиксации 10% раствором нейтрального формалина в течении пяти суток, затем, по общепринятым методикам, были приготовлены срезы и окрашены гематоксилином и эозином. Исследования проведены на кафедре анатомии и физиологии Уральского ГАУ. Фотографирование срезов проводили на микроскопической установке «Leica».

Половые органы закладываются в конце зародышевого периода – ганады, они дифференцируются на семенники и фолликулы. К органам мужской половой системы относятся: семенники, придатки семенников, семяпроводы, придаточные половые железы и

наружные половые органы. Семенник - это парный паренхиматозный орган, в котором половые клетки проходят основные стадии развития и формирования. С поверхности семенник покрыт собственной влагалищной оболочкой, под ней располагается белочная оболочка; сбоку она утолщается, образуя средостение, от него радиально идут соединительно-тканые перегородки, образуя дольки; в них извитые канальцы, которые в средостении сливаются в прямые канальцы. Анатомически на семеннике различают два конца - хвостатый и головчатый. Последний соответствует месту крепления придатка семенника, который состоит из головки и хвоста придатка. Кровоснабжается и иннервируется семенник через ворота семенника. Кровоснабжение осуществляется магистральными кровеносными сосудами, представленными толстостенными артериями и тонкостенными венами, иннервируется ветвями семенникового сплетения *plexus testicularis*. Семенник несет важные гормональные функции, формируя вторичные половые признаки. Гистологически семенники состоят из извитых канальцев, которые сверху покрыты соединительно-тканной оболочкой. Далее располагается базальная мембрана, которая выстлана клетками сперматогониями (сперматоциты 1-го пор.) и клетками Сертоли (клетки-няни). Между извитых канальцев располагаются прослойки соединительной ткани, содержащей в себе островки клеток Лейдига (ответственных за выработку гормона тестостерона), кровеносные и лимфатические сосуды мелкого калибра. У птиц (петухов кросса Кобб): семенники находятся в брюшной полости, где они подвешены на короткой брыжейке под поясницей несколько краниальнее почек. Небольшие, овальной формы, окружены брюшиной. Придаток семенника выражен слабо. Семяпровод сильно извилист и каудальным концом открывается в средний отдел клоаки. Правый семенник развит несколько слабее левого.

При гистологическом исследовании препаратов было выявлено положительное действие пробиотика, которое показало, что в семенниках петухов опытной группы произошли благоприятные гистологические изменения по сравнению с семенниками петухов контрольной группы:

- произошло равномерное распределение спермообразующего слоя с последующей нормализацией процесса спермиогенеза.
- снижение количества соединительной ткани в семенниках петухов опытной группы по сравнению с семенниками контрольной группы, что говорит о повышении количества паренхимы органа и как следствие повышение продуктивности.
- заметное снижение патологических спермиев в семенниках петухов контрольной группы (Фото 1, 2).

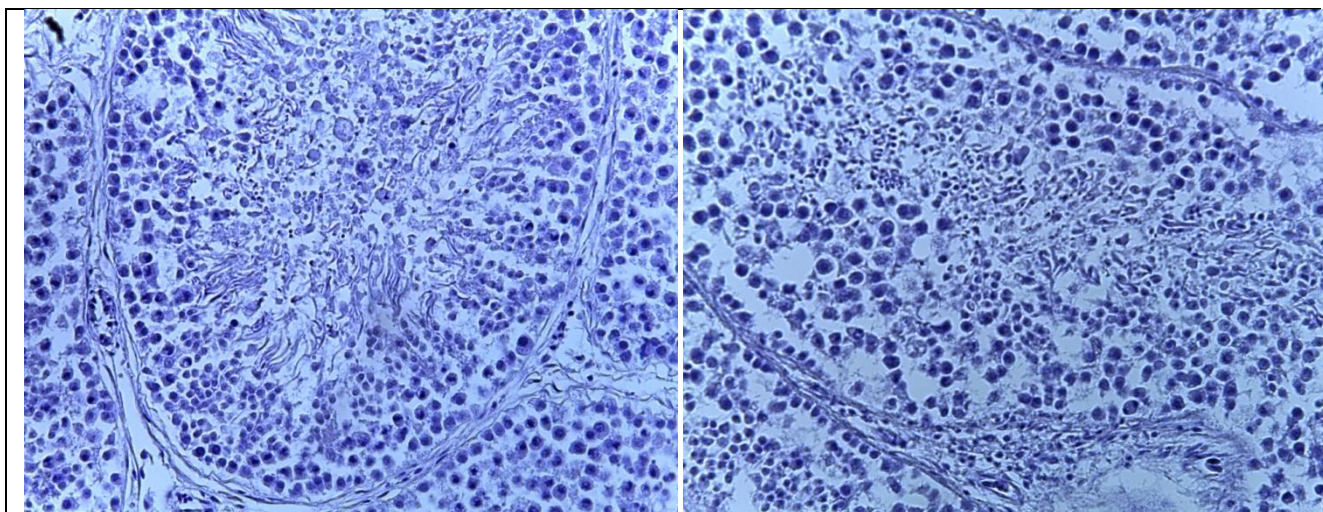


Фото 1, Семенник контрольной группы. Процесс спермиогенеза, патологические спермии. Дроздова Л.И. Соловей Б.В. Увеличение 10\*40. Окраска гематоксилин-эозин.

Фото 2, семенник опытной группы. Равномерное распределение клеток канальцев, равномерность спермиогенеза. Дроздова Л.И. Соловей Б.В. Увеличение 10\*40, окраска гематоксилин-эозин.

**Заключение:** Сравнительный анализ морфологического состояния сперматогенного эпителия в семенниках петухов опытной и контрольной групп показал положительное действие пробиотика Моноспорин. Таким образом, пробиотик Моноспорин можно рекомендовать для повышения сперматогенеза петухов-производителей кросса Кобб-500, выращиваемых для искусственного осеменения.

#### **Библиографический список**

1. Афанасьев Ю.И., Гистология, цитология, эмбриология, 2002, 744с.
2. Вракин В.Ф., Сидорова М.В., Анатомия и гистология домашней птицы, 1984, 288с.
3. А. Хэм, Д. Кормак, Гистология, 1983, 293 с., том 5.